

폐쇄신경 포착으로 인한 고관절 통증 환자의 복합한방치료: 증례보고

추희영 · 이상운 · 배인수 · 윤경영 · 윤준흠 · 황동욱 · 조현우
해운대자생한방병원 한방재활의학과

A Case of Combined Korean Medicine Treatment of Hip Pain Caused by Obturator Nerve Entrapment: Case Report

Hui-Yeong Chu, K.M.D., Sang-Woon Lee, K.M.D., In-Su Bae, K.M.D., Kyung-Young Yoon, K.M.D., Jun-Heum Youn, K.M.D., Dong-Wook Hwang, K.M.D., Hyun-Woo Cho, K.M.D.

Department of Rehabilitation Medicine of Korean Medicine, Haeundae Jaseng Hospital of Korean Medicine

RECEIVED June 9, 2020
REVISED July 5, 2020
ACCEPTED July 7, 2020

CORRESPONDING TO

Hyun-Woo Cho, Department of Rehabilitation Medicine of Korean Medicine, Haeundae Jaseng Hospital of Korean Medicine, 793 Haeun-daero, Haeundae-gu, Busan 48102, Korea

TEL (051) 791-5102
FAX (051) 791-5108
E-mail nancy016@hanmail.net

Copyright © 2020 The Society of Korean Medicine Rehabilitation

This study reports on the effectiveness of Korean traditional medicine treatment on a patient with right hip pain caused by obturator nerve entrapment due to ganglion cyst. The patient had been misdiagnosed for a stenosis at the other hospital, but he got a different diagnosis this time with the examination. The patient was treated with Korean traditional medicine, which includes pharmacopuncture, acupuncture, manual treatment (Chuna), and herbal medicine. Numerical rating scale (NRS), Oswestry Disability Index (ODI) and Euroqol five dimension (EQ-5D) index were used as a objective tool for evaluating the patient's symptoms. After treatment, NRS and ODI were decreased, while EQ-5D index was increased. This study suggests that a combined Korean traditional medicine may be effective in reducing symptoms related to obturator nerve entrapment. (*J Korean Med Rehabil* 2020;30(3):163-169)

Key words Obturator nerve, Nerve entrapment, Ganglion cysts, Korean traditional medicine

서론»»»»

척추 질환 및 고관절 질환이 있는 환자는 통증 부위가 명확하지 않은 둔부나 서혜부 동통을 호소하기 때문에 증상만으로는 척추 질환과 고관절 질환을 감별하기가 쉽지 않다. 따라서 고관절 통증을 감별하는 것은 주의를 요하며, 여러 가지 근골격계 질환뿐만 아니라 비뇨기과, 부인과 질환들까지 염두에 두고 있어야 한다. 고관절 통증의 근골격계 원인으로는 고관절 자체 질환과 요추 추간관 및 척추 문제, 근육과 힘줄 손상, 그리

고 신경 포착 및 손상 등이 있다^{1,2)}.

신경포착증후군은 포착성 신경병증이라고도 부르며, 지속적으로 신경이 압박되어 나타나는 복합적인 신경학적 병증이다. 신경포착증후군은 정상적 구조물을 과사용하거나 건, 인대, 섬유조직과 같은 공간 점유성 병변이 정상적인 신경 주행경로를 압박하여 생기며, 이로 인해 각 신경의 지배영역에 감각 이상과 통증이 유발된다³⁾.

그중에서도 폐쇄신경이 포착된 것은 폐쇄신경 포착증후군 또는 폐쇄신경통이라고 불리며, 서혜부 및 대퇴내측 부위의 통증과 감각 이상 등의 증상을 나타낸다.

폐쇄신경은 요추 2,3,4 신경근에서 기원하여 하행하면서 골반으로 들어가 폐쇄공을 통해 외폐쇄근, 내전근, 박근에 분지를 내는 신경이다. 보통 폐쇄신경이 포착되는 것은 골반 내 골절, 외상, 혈종, 악성종양 등이 원인이며 의인성으로 수술 후 포착되는 경우도 있다^{3,4)}.

신경포착 병증이 의심되는 경우 신경전도검사를 이용하거나 초음파, 자기공명영상(magnetic resonance imaging, MRI) 같은 영상검사를 통해 감별하며, 치료는 보통 약물치료나 안정을 취하고, 신경 프롤로, 스테로이드 주사, 자가 혈소판 주사, 감압술 등을 증세에 맞게 적용한다^{3,5)}.

본 증례는 우측 고관절 통증을 주증상으로 하여 타 병원에서 협착증으로 진단받고 치료를 받았으나 증상이 호전되지 않아 본원에서 새롭게 한 검사에서 결절종이 폐쇄신경을 압박하고 있는 소견을 확인한 사례이다.

고관절 부위 신경 포착을 치료한 한의학적 연구로 관통피부신경 포착⁶⁾, 대퇴신경 포착⁷⁾ 증례 등이 있었으나 그 수가 매우 적었으며, 폐쇄신경 또는 결절종과 관련한 사례는 찾기 힘들었다.

이에 저자는 폐쇄신경 포착증후군으로 인한 고관절 통증 환자에게 복합적인 한방치료를 시행하여 호전된 증례에 대해 보고하고자 한다.

대상 및 방법»»»»

1. 대상

2018년 9월 본 한방병원에 우측 고관절 통증으로 입원한 62세 남성을 대상으로 10일간 한방치료를 시행하였다.

본 연구는 후향적 분석을 통한 증례 보고로 자생한방병원 임상연구윤리심의위원회(Institutional Review Board, IRB)의 승인을 받았다(IRB No. 2020-04-009).

2. 치료 방법

1) 침치료

침은 0.30×40 mm 일회용 스테인레스 멸균호침(동방침구제작소, 보령, 한국)을 사용하였다. 1일 2회 오전과

오후에 시행하였으며 자침 깊이는 10~30 mm, 유침 시간은 10~15분 가량 하였다. 입원 1일째 양측 요부 방광경 선상 아시혈 및 요부 협척혈에 자침하였으며, 2일째부터 퇴원 시까지 우측 허벅지 치골결절의 외측 하방, 내전근 부위의 경결점 및 아시혈에 자침하였다. 유침하는 동안 내전근 아시혈에 전침을 시행하였으며 침치료 부위에 적외선 치료도 적용하였다.

2) 한약치료

한약치료로는 염증 제거, 신경 재생에 도움을 주는 원내 처방인 신바로한약 기본방(오가피 7.5 g, 방풍 7.5 g, 두충 7.5 g, 우슬 7.5 g, 구척 6 g, 백출 6 g, 산사 2 g, 신곡 2 g, 맥아 2 g, 사인 2 g, 오공 0.375 g, 감초 0.5 g, 생강 7.5)을 가감하여 사용하였으며 1일 3회 식후 30분을 기준으로 복용하도록 하였다.

3) 약침치료

입원 당일부터 1일 2회로 침치료와 같이 시행하였다. 약침액은 신바로약침(자생한방병원의 고유 처방인 청파전의 구성 약물인 오가피, 두충, 구척, 방풍, 우슬, 오공, 강활, 독활 등의 약재를 넣고 70% 주정으로 3시간 동안 증류하여 추출한 약침; 자생약침연구소, 남양주, 한국)을 사용하였으며 일회용 주사기(Kovax-Syringe 2 mL, 26G×11/2)로 시술하였다. 폐쇄신경 주행 노선을 고려하여 우측 내전근 압통점에 4 포인트로 나누어 0.5 cc씩 시술하였다.

4) 부항

부항치료는 양측 요방형근에 습부항으로 1일 2회 유침 전 시행하였다.

5) 추나요법

추나 기기로는 Ergostyle Fx table (Chattanooga Group, Hixson, TN, USA)을 사용하였으며 장골 후방회전변위 교정법, 복와위 두상골 식지중수지절부 장골 인플레이어/아웃플레이어 교정기법을 1일 1회 침치료 전에 시행하였다.

3. 평가 방법

1) 숫자통증등급(numerical rating scale, NRS)

NRS는 0점은 통증이 전혀 없는 상태, 10점은 가장 심한 통증이 있는 상태라고 하였을 때 환자가 자신의 통증 정도를 숫자로 나타내는 방법이다⁸⁾. NRS는 입원 당일부터 매일 20시를 기준으로 환자의 진술로 측정하였다.

2) 요통 기능장애 척도(Oswestry Disability Index, ODI)

ODI는 요통 환자의 건강 상태를 평가하기 위한 척도로 통증의 정도와 신체 활동의 어려움 수준을 측정하는 10개 항목으로 구성되어 있다. 점수가 높을수록 요통으로 인한 일상생활의 불편함이 많음을 나타내며⁹⁾, 입원 당일과 퇴원 시 환자에게 설문지를 주고 측정하였다.

3) Euroqol-5 dimension index (EQ-5D index)

EQ-5D index는 건강관련 삶의 질(health related quality of life)을 측정하기 위한 도구로 운동성, 자기관리, 일상생활, 통증/불편감, 불안/우울 등 5개 영역으로 구성되어 있다. 본 연구에서는 3개의 척도를 이용하여 환자의 건강상태를 측정하는 EQ-5D-3L를 이용하여 측정하였으며, 각 영역별로 level 1 (문제 없음), level 2 (약간 문제 있음), level 3 (심각한 문제 있음)의 3가지 척도 중에 하나로 표시한다¹⁰⁾. 입원 당일과 퇴원일에 EQ-5D index 측정을 시행하였다.

증례 »»»»

1. 환자

신OO(남/62세)

2. 주소증

우측 골반 내측 및 전면부 통증
보행시 통증 악화

3. 발병일

2018년 8월경 발일을 무리하게 한 후 증상 발

4. 치료기간

2018년 9월 11~20일(10일간 입원 치료)

5. 과거력 및 가족력

Hypertension (2015), Diabetes mellitus (2013), Left (Lt.) wrist fracture (Fx.)-Lt. wrist Fx. operation (2017), Hearing loss (2015), Cataract (2016)

6. 현병력

2018년 8월경 우측 골반에 통증이 발생하여 OO병원에서 L-Spine X-ray 촬영 후 큰 이상이 없다고 진단받고 외래진료를 받았으나 별무호전하였다. 이후 △△병원에서 다시 L-Spine X-ray 촬영 후 협착증으로 진단받은 후 한 달간 외래진료 받았으나 별무호전하여 2018년 9월 11일 본원에 내원하였다.

7. 영상 소견

L-Spine MRI (2018. 9. 12)

- L3/4
- Left central disc mild protrusion with disc degeneration; cartilaginous node, upper L4.
- L4/5
- Left central ~ subarticular disc protrusion with disc degeneration
;compression of left ventral dural sac & left L5 nerve root.

Hip MRI (2018. 9. 12)

- T2-weighted axial, T1 & T2- fat saturated coronal scan were performed.
- About 2 cm sized multiloculated cystic lesion, right obturator canal, suggesting ganglion cyst
- R/O Right obturator nerve entrapment

• Otherwise, unremarkable

8. 치료 경과

환자는 평소 발일을 하였으며 한 달 전에 일을 무리하게 한 후 오른쪽 골반 내측 및 전면부 통증과 보행 시 불편감이 생겼다고 하였다.

입원 1일 차에 요부척척혈과 우측 골반 아시혈을 중심으로 약침 및 침, 부항 등을 시행하였으나 증상 별무 호전하였다. 타 병원에서 L-spine X-ray에서 협착증으로 진단받았으나 증상이 골반 내측 및 전면부로 집중되어 있고 L-spine X-ray로만 고관절 통증을 감별하기 어려운 점을 고려하여 정확한 진단을 위해 입원 2일 차에 L-spine MRI와 hip MRI 촬영을 함께 진행하였다. L-spine MRI (Fig. 1) 결과 L3/4와 L4/5에서 좌측으로 추간관 탈출증 소견이 나왔으나 환자의 증상은 오른쪽임을 보았을 때 다른 원인이 있을 것으로 생각하였다. 반면 hip MRI (Fig. 2)에서는 결절종에 의한 우측 폐쇄신경 압박

소견을 보였는데 환자의 호소증상과 MRI 소견이 일치하다고 판단하여 치료 방향을 폐쇄신경 포착을 해소시키는 방향으로 집중하였다. 이후 약침, 침, 부항 치료를 우측 골반 전내측 및 내전근 아시혈로 집중하여 진행하였다. 환자는 일주일 정도 약간의 호전과 완화를 반복하였으며, 일주일 후 우측 골반 내측 통증과 움직임 시 불편감이 처음보다 확실히 호전되었다고 하였다. 입원 9일차에는 우측 고관절을 외전하거나 누웠다 일어날 때 고관절이 당기고 아픈 느낌이 호전되었다. 입원 10일차에 환자의 우측 골반 통증이 많이 개선되고 보행도 처음보다 편하게 되어 통증 시 외래진료를 권유하고 퇴원을 진행하였다.

9. 입원 치료 후 NRS, EQ-5D index, ODI 변화

입원 시 NRS는 6에서 1주차에 NRS 5, 퇴원 시에 NRS 4로 통증이 꾸준히 감소하였다. ODI 또한 입원 시 36점에서 퇴원 시 30점으로 입원 시에 비하여 호전되었다(Fig. 3).

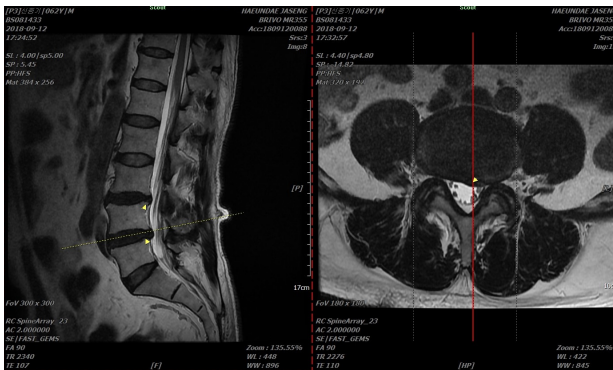


Fig. 1. L-spine magnetic resonance imaging (September 12, 2018).

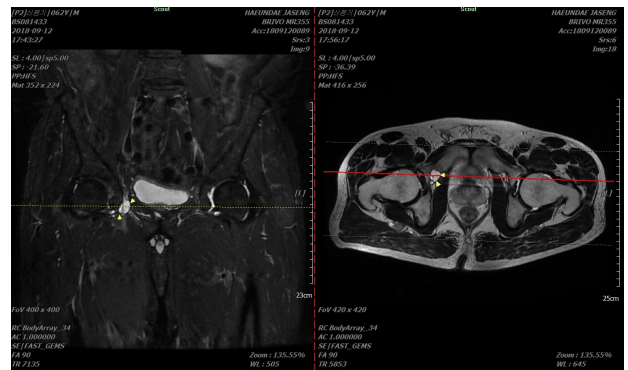


Fig. 2. Hip magnetic resonance imaging (September 12, 2018).

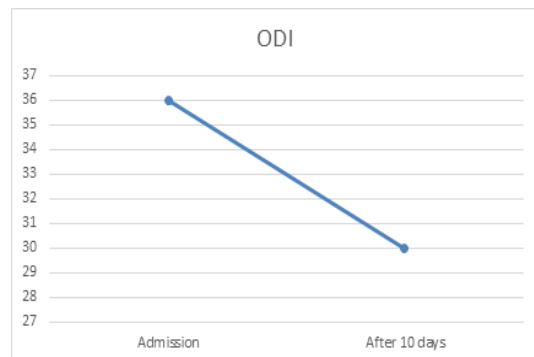
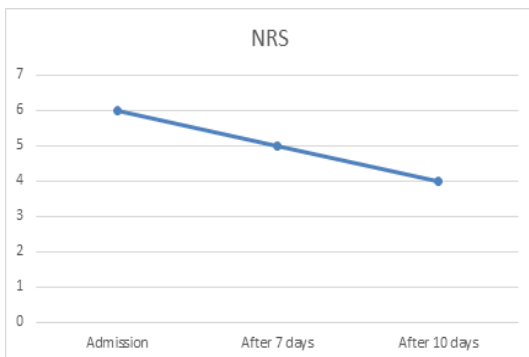


Fig. 3. Changes of NRS & ODI. NRS: numerical rating scale, ODI: Oswestry Disability Index.

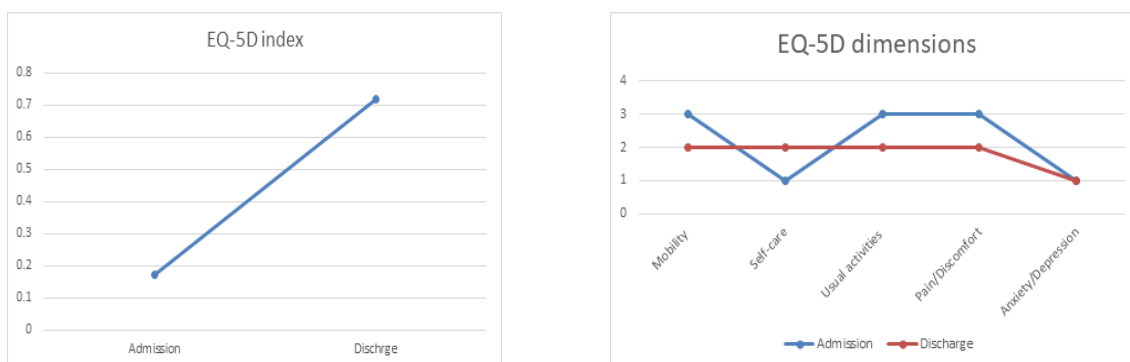


Fig. 4. Changes of EQ-5D index & dimensions. EQ-5D index: Euroqol-5 dimension index.

EQ-5D index는 입원 시 0.173점에서 퇴원 시 0.72점으로 환자의 삶의 질이 향상된 것을 볼 수 있다. EQ-5D dimensions의 5가지 항목 중에서 ‘운동성’, ‘일상 생활’, ‘통증/불편감’ 항목이 개선되었으며 ‘자기관리’ 항목은 오히려 불편감이 생겼고, ‘불안/우울’ 항목은 입퇴원 시 모두 정상이었다(Fig. 4).

고찰

고관절 통증은 흔하게 볼 수 있으며 여러 가지 원인으로 발생한다. 고관절 통증의 원인을 감별하기 위해서는 통증의 양상과 위치, 통증을 증감시키는 자세와 보행 양상 등의 분석이 필요하다. 먼저 환자의 보행양상 및 움직임을 파악하는 것이 중요하며, 여러 가지 이학적 검사와 단순 방사선 검사, computed tomography, MRI, 초음파, 관절경 등의 영상학적 검사가 뒷받침 되어야 한다. 특히 본 증례와 관련된 고관절 내측 및 앞쪽 통증은 골괴사, 골절, 급성 활액막염, 하복부 병변, L2~3 요추부 신경근 병변 여부 등과 감별이 필요하다^{1,12)}.

본 증례의 환자는 우측 고관절 통증을 주증상으로 타 병원에서 L-spine X-ray 촬영 후 협착증으로 의심된다는 소견을 듣고 내원하였다. 초진 시 환자는 우측 고관절 내측과 전면 통증을 호소하였으며 보행 시 통증 악화 증상을 동반하였다. 허리보다 고관절 통증을 주증상으로 하고 보행장애를 동반한다는 점, 평소에 발일을 하고 연령이 62세인 점 등을 고려하였을 때 협착증 증상과 유사한 점이 있었고 추간판 탈출증도 동반할 수 있다고 의심되었다. 하지만 초진 시 환자가 영상 자료

를 지참하지 않아 환자의 진술만으로는 정확한 진단이 어려웠고 허리 신경근 질환 외에 고관절 연부조직의 이상이나 염증 질환 등과의 감별이 필요하다고 생각하여 본원 입원 2일째 L-spine MRI와 hip MRI 촬영을 동시에 진행하였다. L-spine MRI에서 L3/4와 L4/5에서 중심~좌측으로 추간판 탈출증 소견이 나왔으며 central canal을 압박하고 있기 때문에 허리 및 골반 통증에 어느 정도 관여할 것으로 보였다. 하지만 환자의 주증상인 우측 고관절 전내측 통증은 hip MRI에서 확인한 결절종이 우측 폐쇄신경을 압박하고 있다는 소견과 더 일치하여 치료의 방향을 우측 폐쇄신경 포착증상 완화에 초점을 맞추기로 하였다.

고관절에서 결절종이 발생하는 경우는 매우 드문 편으로 보통 약간의 이물감 외에 무증상인 경우가 많으나 혈관이나 신경을 압박하는 경우에는 통증, 감각이상, 근력 약화 등의 증상이 발생할 수도 있다¹³⁾.

결절종, 건, 인대, 섬유조직 등과 같은 공간 점유성 병변이 있거나 정상적인 구조물의 과사용으로 신경 주행경로가 지속적으로 압박되는 경우, 신경포착증후군이 발생할 수 있다. 신경포착증후군은 신경압박병증이라고도 부르며, 압박받는 신경에 따라 증상이 다르게 나타난다. 신경근이 압박되는 경우 해당 피부 분절에서 통증과 감각 이상이 나타나며 근력의 약화가 동반될 수도 있다. 반면 말초신경이 압박되는 경우 각 신경의 지배영역에 감각 이상과 통증을 유발한다³⁾.

폐쇄신경은 요신경총의 한 분지로, 요추 2,3,4 신경근으로부터 나와서 내전근 및 대퇴 피부에 분포한다. 처음에는 한 다발로 대요근 내부에서 시작하여 하행하면서 골반으로 들어가 폐쇄공을 통해 외폐쇄근, 내전근,

박근에 근육 분지를 낸다. 이 신경이 포착되면 대퇴부 내측 부위에 감각 이상과 통증, 작열감 등을 호소하게 되며, 하지를 외측으로 움직이면 증상이 악화된다. 이것을 폐쇄신경통 또는 폐쇄신경 포착증후군이라고 하며³⁾ 약물치료와 안정, 국소 마취제 및 스테로이드 주사, 감압술 등 신경포착의 원인에 따라 여러 가지 치료를 적용할 수 있다⁵⁾.

본 증례에서는 폐쇄신경이 관여하는 내전근 부위를 따라 압통점을 확인하여 약침치료와 침치료를 시행하였다. 내전근은 장내전근, 단내전근, 대내전근, 박근으로 구성되어 있다. 그 중에서도 장단내전근은 입각기 후기에 보행의 안정성을 지지해주는 역할을 하며, 이 근육에 문제가 있으면 서혜부, 대퇴상부 내측면, 슬관절 내측부에 통증을 나타내게 된다⁴⁾. 본 증례의 환자의 경우 장단 내전근 기시부 근처 치골결합 외측 부위에서 경결점이 촉진되어 집중적으로 약침과 침치료를 실시하였다.

약침 요법은 약물요법의 기미론과 침구요법 경락이론을 동시에 기반으로 하여 근골격계 질환에서 항염, 진통, 소염효과를 나타내는 독특한 한의학적 치료법이다¹⁵⁾. 신바로 약침은 골관절 질환의 치료 한약인 ‘청파전’에서 정제된 추출물로서 신경과 연골을 재생할 뿐만 아니라 항염증 작용도 있다고 알려져 있어¹⁶⁾ 본 환자의 증상완화 및 회복을 위해 사용하였다.

한약 치료에 사용된 청파전은 구척, 방풍, 오가피, 두충, 우슬, 대두황권 등의 약물로 구성되어 있으며, 活血祛風止痛, 強筋骨 효능이 있다. 염증을 줄여주고 뼈, 신경 및 연골을 재생하는 효과가 보고되어 본 증례의 신경포착으로 인한 통증을 호전시키고 신경 재생에 도움을 주었을 것으로 보인다^{17,18)}.

추나치료는 한의사가 신체의 일부분이나 보조기구를 사용하여 근골격계와 신경계의 기능상 불균형과 부정렬이 있는 환자에게 시행하는 수기요법으로¹⁹⁾, 본 증례에서는 족지장단분석에 의해 골반 변위 정도를 평가하여 장골 후방회전변위(단순 후하방장골) 교정법과 복와위 두상골 식지중수지절부 장골 인플레이어/아웃플레이어 교정기법을 실시하였다. 이러한 두 추나요법은 요부에서 둔부에 이르는 골반통이 있을 때 사용하는 기법이며¹⁹⁾, 추나요법을 비롯한 경근요법으로 신경포착 증상을 완화시킨 증례가 있어²⁰⁾ 본 환자에게도 추나요법을 적용

하였다.

10일간의 복합 한방치료 후 퇴원 시 NRS, ODI, EQ-5D index를 다시 측정하였을 때 처음 입원했을 때 점수와 비교하여 모두 호전된 결과를 보였다. 삶의 질을 평가하는 EQ-5D dimensions의 5개 항목 중 ‘자기관리’ 항목에서는 오히려 약간의 불편감이 생겨서 추후 관찰이 필요하나, 나머지 ‘운동성’, ‘일상생활’, ‘통증/불편감’의 3가지 항목에서 골고루 호전된 결과를 보인 것으로 보아 전반적인 환자의 불편감 감소와 치료 만족도를 확인할 수 있었다. 환자 스스로 호소한 증상 또한 자세 변화에 따른 우측 고관절통이 줄어들고 보행 시 불편감이 많이 좋아졌다고 하여 입원치료를 종결하였다.

본 연구는 L-spine X-ray에서 원인을 파악하기 어려웠던 고관절 통증 환자의 감별진단을 위해 hip MRI를 촬영하여 폐쇄신경 포착 소견을 확인하고 이에 초점을 맞추어 치료하여 효과를 확인한 연구이다. 고관절에서 결절종으로 인한 신경포착은 드물며, 이에 관한 한방치료 연구도 부족함을 고려할 때 한방 복합치료로 신경포착 증상이 호전되었다는 점에서 의의를 가진다.

하지만 본 연구는 단일 증례이며, 여러가지 복합치료로 각 치료의 효과를 정확히 알기 어려웠다는 한계점을 가진다. 또한 신경포착으로 인한 통증 변화에 중점을 두었기 때문에 한방치료가 환자의 결절종 자체에 미치는 영향에 대해서는 확인하기 힘들었다.

향후 고관절 부위 신경포착병증에 관한 보존적 한방치료의 효과에 대해서 더 많은 연구가 이루어져야 할 것으로 생각한다.

결론»»»

본 증례는 타 병원에서 협착증으로 오인되어 보존적 진료를 받았으나 우측 고관절 통증이 호전되지 않아 본원에 내원한 환자를 대상으로 MRI를 시행하여 결절종으로 인한 폐쇄신경 포착이 원인임을 확인하였다. 해당 부위에 집중적인 한방 복합치료를 시행하여 10일간의 입원 치료 후 우측 고관절 통증에 대한 객관적인 지표에서 단기간에 개선된 양상을 보여 보고하는 바이다.

References>>>>

- Ahn JM, Lee JS, Kang DJ, Lee JM. Septic hip arthritis with iliopsoas abscess detected after spine operation: a case report. *Hip and Pelvis*. 2013;25:237-41.
- Hackney RG. Groin pain in athletes, *Orthopaedics and Trauma*. 2012;26:25-32.
- Choi SU, Sin MS, Kim SC. Mononeuropathy and nerve entrapment syndromes. Goyang:Gaonhaemedia. 2017:12-29.
- Bradshaw C, McCrory P, Bell S, Brukner P. Obturator nerve entrapment: a cause of groin pain in athletes. *Am J Sports Med*. 1997;25:402-8.
- Trescot A, Brown M. Peripheral nerve entrapment, hydrodissection and neural regenerative strategies. *Technique in Regional Anesthesia and Pain Management*. 2015;19:85-93.
- Moon SR, An SJ, Choi SH, Park SH, Keum DH. Pharmacopuncture treatment of coccygodynia caused by perforating cutaneous nerve entrapment syndrome: two cases report. *J Korean Med Rehabil*. 2019;29: 149-56.
- Koo JS, Jang JW, Kim SM, Cho JH, Jang YW, Kim DJ. Two clinical case studies on femoral neuralgia with nerve entrapment. *J Int Korean Med*. 2016;37:212-7.
- Shim SY, Park HJ, Lee JM, Lee HS. An overview of pain measurements. *Korean Journal of Acupuncture*. 2007;24(2):77-97.
- Yang NY, Park HY, Kim JS, Lee JH, Paek SH, Jung MY, Koh SB. A pilot study on the validity and reliability of the Korean version of the oswestry disability index in a farming community. *Annals of Occupational and Environmental Medicine*. 2010;22(4):290-7.
- Lee YK, Nam HS, Chuang LH, Kim KY, Yang HK, Kwon IS, Kind P, Kweon SS, Kim YT. South Korean time trade-off values for EQ-5D health states: modeling with observed values for 101 health states. *Value in Health*. 2009;12(8):1187-280.
- Yun TL. Hip pain. *Hip and Pelvis*. 2003;15(4):382-7.
- Cho YS, Kang KU, Seo CH. Clinical evaluation of the hip, *Clinical Pain*. 2013;12:1-7.
- Suh YS, Nho JW, Yoon HK, Choi HS. Sciatic nerve compression due to ganglion. *Hip & Pelvis*. 2007;19(2): 125-7.
- Jeong HW, *Muscle studies*. Mokgwato. 2002;1:553-68.
- Korean Pharmacopuncture Institute. *Pharmacopuncturology*. Seoul:Elsevierkorea. 2008:3.
- Lee JH, Kim MJ, Lee JW, Kim MR, Lee IH, Kim EJ. A study on standardization of Shinbaro pharmacopuncture using herbal medicines identification test and HPLC-DAD. *The Acupuncture*. 2015;32(2):1-9.
- Kim DW, Kim Y, Shin JS. The clinical effect of Cheongpa-jeon on the group of patients who were treated under conservative remedies for LBP (Low Back Pain). *The Journal of Korea CHUNA Manual Medicine for Spine & Nerves*. 2004;5(1):85-92.
- Kim TH, Yoon SJ, Lee WC, Sim JK, Shin J, Lee S. Protective effect of GCSB-5, an herbal preparation, against peripheral nerve injury in rats. *J Ethnopharmacol*. 2011; 136(2):297-304.
- The Korean Society of Chuna Manual Medicine for Spine and Nerves (KSCMM). *Chuna manual medicine*. Seoul:The Korean Society of Chuna Manual Medicine for Spine and Nerves (KSCMM). 2014:4, 17-8.
- Heo SY, Choi JM, Seo HK. Investigation on the meridian-muscle therapy for myogenic nerve entrapment syndrome. *The Journal of Korea Chuna Manual Medicine*. 2001;2(1):43-50.

